IMMUNOTHERAPY IN KIDNEY TRANSPLANT PATIENTS WITH CANCER: THE LATEST CHALLENGE

N.Serra, C.Córdoba, M.Pérez, L.Fayos, X.Barros, Y.Arce, LL.Guirado, C.Facundo
Unitat de trasplantament renal, Fundació Puigvert

18º CONGRESO
SCT SOCIETAT CATALANA DE TRASPLANTAMENT
BARCELONA
UNIVERSITAT POMPEU FABRA
26-28 MARZO 2025

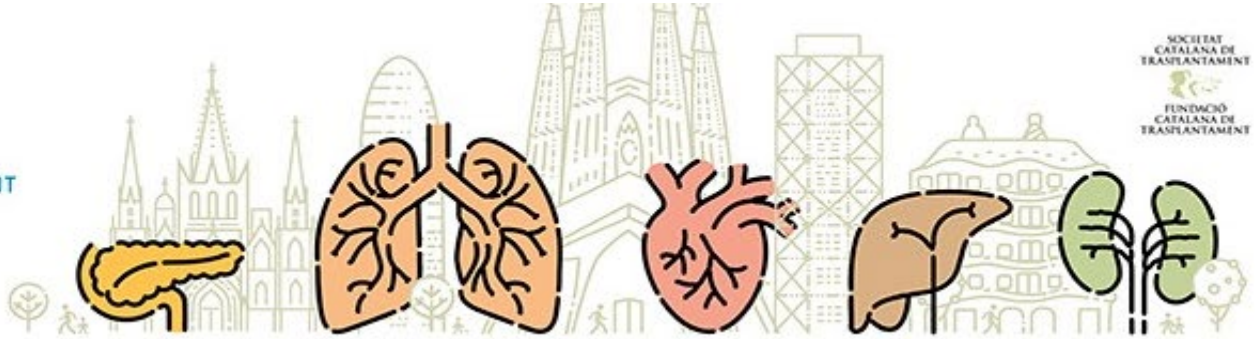

Incidencia y Mortalidad

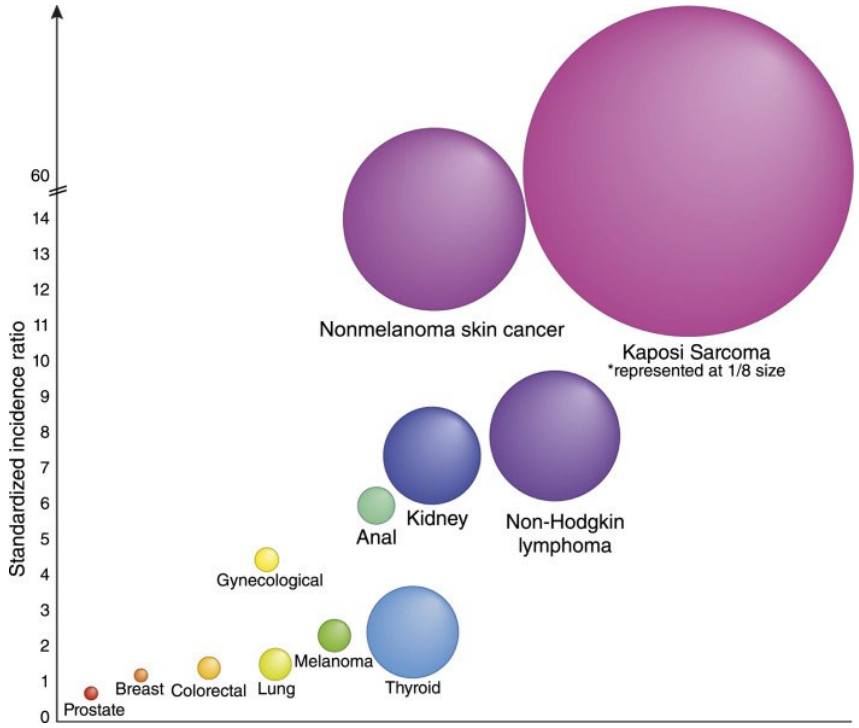

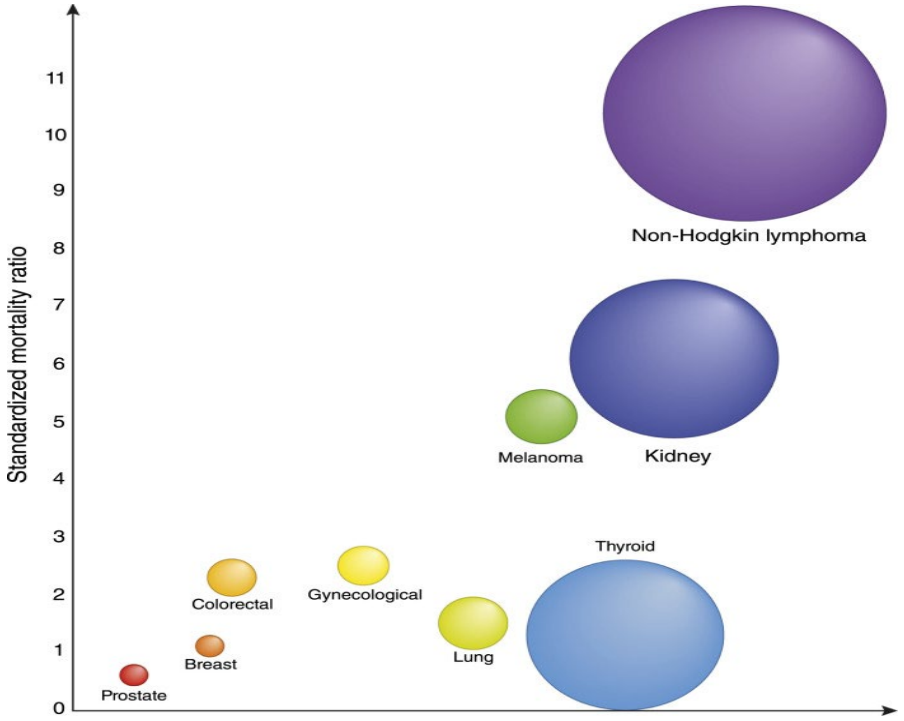

Clin J Am Soc Nephrol, 2022 March

Causas Cáncer en TR

Figura 2. Oncogénesis y trasplante.

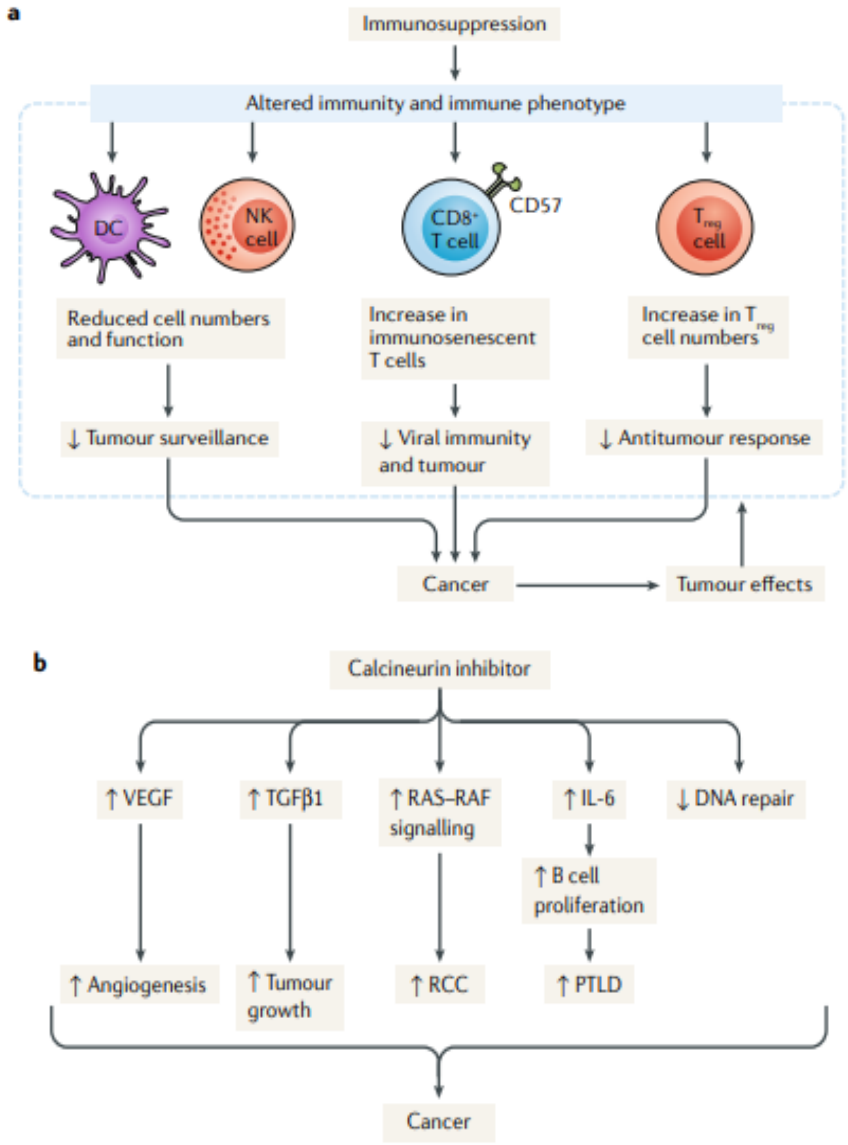

Fig 2. Nefrología al día

a,b Nat Rev Nephrol 2018

Fundació Puigvert

Caso clínico

Paciente mujer de 50 años con ERC estadío V de causa no bien filiada (estudio genético negativo)

2007: Primer TRDV emparentado (madre) preemptive

2017: Segundo TRDV emparentado (hermano) preemptive

IS: basiliximab, pred, MMF 360mg/12h, tacrolimus (8ng/ml)

Noviembre 2021: **Adenocarcinoma de pulmón estadío IV (cTxN3M1)**

Creat 100umol/L
Sin prot

Caso clínico

Adenocarcinoma de pulmón estadío IV (cTxN3M1)

Progresión

Nov 2021: Trat 1era línia Carbo-Alimta (no IT por TR)

Julio 2022: Trat 2a línia paliativo Docetaxel, Nintedanib, Legasil

Progresión

Diciembre 2022:

Derrame pleural masivo (tubo dren)

Taponamiento pericárdico (pericardiocentesis)

Trombosis vena axilar e yugular interna

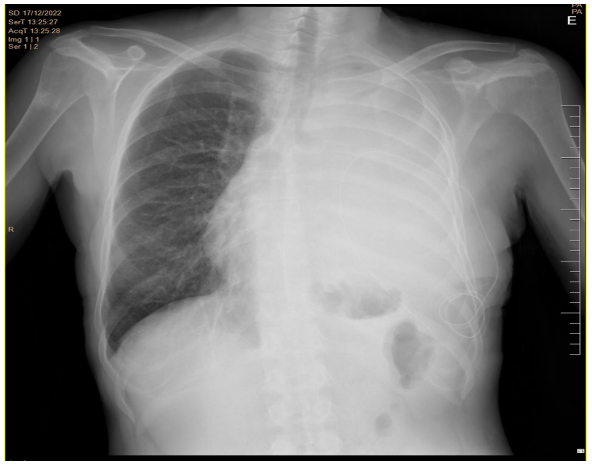

INMUNOTERAPIA

?

Immune checkpoint inhibitors (ICI)

- Han revolucionado el tratamiento del cáncer y han cambiado el estándar of care de muchos tumores sólidos e hematológicos
- Son anticuerpos monoclonales dirigidos contra checkpoints del sistema inmune
- Los principales targets son: CTLA-4, PD-1 y PD-L1
- **Bloquean la inhibición del linfocito T**
- Los linfocitos T son los elementos clave de la respuesta antitumoral y del rechazo del injerto

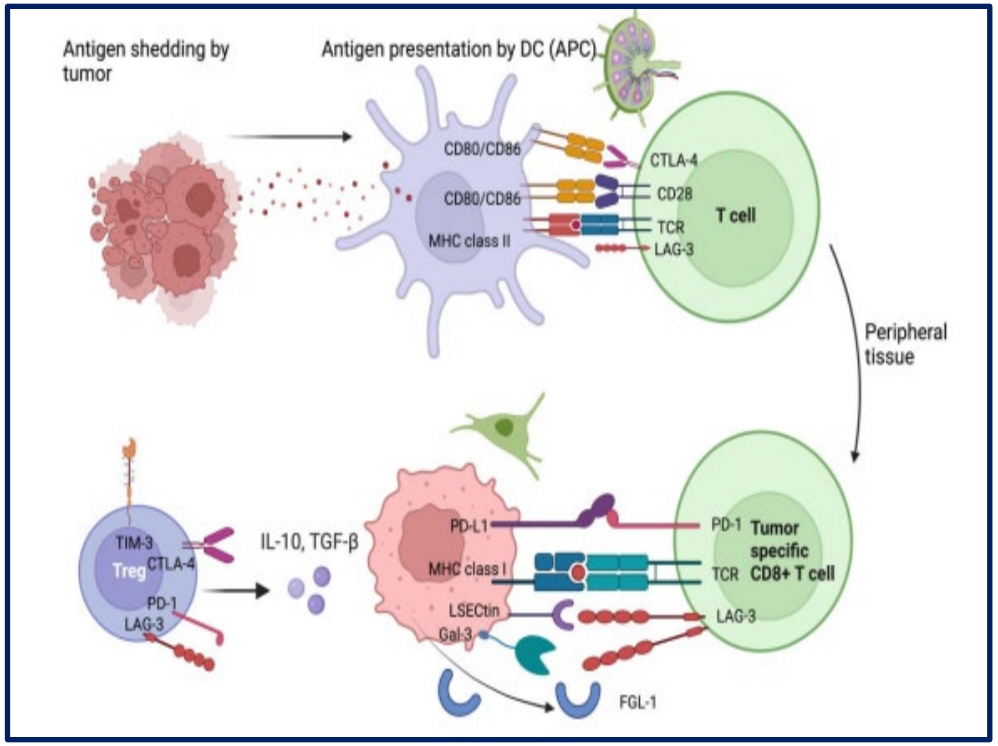

Clinical Kidney Journal, 2024

Tipos de ICI

Figura 5. Interacción de las células T con células malignas y celular tubulares renales. Mecanismo de acción de los *Inmuno Checkpoint Inhibitors.*

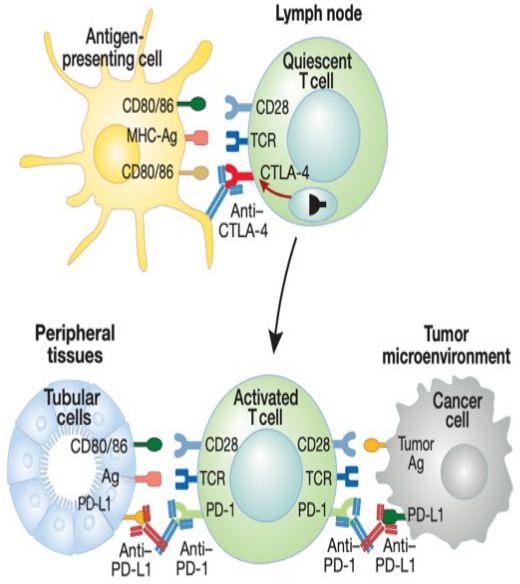

Anti-PD-1	Anti-PD-L1
• Pembrolizumab • Nivolumab • Cemiplimab • Dostarlimab	• Atezolizumab • Durvalumab • Avelumab

Adaptado de Perazella M.A, et al 2020[137]

Table 1: FDA approved ICI therapy and their current indications. Adapted from Wang *et al.* [73].

Drug	Target	Date of approval by the FDA	Indications
Ipilimumab	CTLA-4	2011	Melanoma, renal cell carcinoma, colorectal cancer, hepatocellular carcinoma, non-small cell lung cancer, malignant pleural mesothelioma, esophageal cancer
Nivolumab	PD-1	2014	Melanoma, non-small cell lung cancer, malignant pleural mesothelioma, renal cell carcinoma, classical Hodgkin lymphoma, squamous cell carcinoma of the head and neck, urothelial carcinoma, colorectal cancer, hepatocellular carcinoma, esophageal cancer, gastric cancer, gastroesophageal junction cancer, esophageal adenocarcinoma
Pembrolizumab	PD-1	2014	Melanoma, non -small cell lung cancer, head and neck squamous cell carcinoma, classical Hodgkin lymphoma, primary mediastinal large B cell lymphoma, urothelial carcinoma, non-muscle invasive bladder cancer, colorectal cancer, gastric cancer, esophageal cancer, cervical cancer, hepatocellular carcinoma, Merkel cell carcinoma, renal cell carcinoma, endometrial carcinoma, cutaneous squamous cell carcinoma, triple-negative breast cancer
Atezolizumab	PD-L1	2016	Non-small cell lung cancer, small cell lung cancer, hepatocellular carcinoma, melanoma, alveolar soft part sarcoma
Durvalumab	PD-L1	2017	Non-small cell lung cancer, small cell lung cancer, biliary tract cancer, hepatocellular carcinoma
Avelumab	PD-L1	2017	Merkel cell carcinoma, urothelial carcinoma, renal cell carcinoma
Cemiplimab	PD-1	2019	Cutaneous squamous cell carcinoma, basal cell carcinoma, non-small cell lung cancer
Dostarlimab	PD-1	2021	Endometrial cancer
Relatlimab	LAG-3	2022	Melanoma

ICI y trasplante renal

Los ICI favorecen el rechazo agudo del injerto debido al incremento de la respuesta de la célula T contra el injerto

⟷

La Inmunosupresión puede comprometer la actividad antitumoral de los ICI

- El uso de ICI en los pacientes TR es controvertido debido a la ausencia de evidencia en cuanto a eficacia y seguridad (TR excluídos de los ensayos clínicos)
- En la literatura: reportes de casos, estudios retrospectivos....
- Recientemente se han publicado 3 ensayos clínicos:
  - Importantes limitaciones : single-arm, n pequeña, hetrogeneicidiad en los criterios de inclusión, ninguno controlado
  - Muestran que con un adecuado manejo de la inmunosupresión y un seguimiento multidisciplinar podría ser factible su uso

Clinical Kidney Journal, 2024

ICI y Rechazo agudo

- Rechazo severo
- Pérdida del injerto en un porcentaje alto de pacientes (>60%)
- No responde a los tratamientos habituales

Incidencia: 41 to 48%

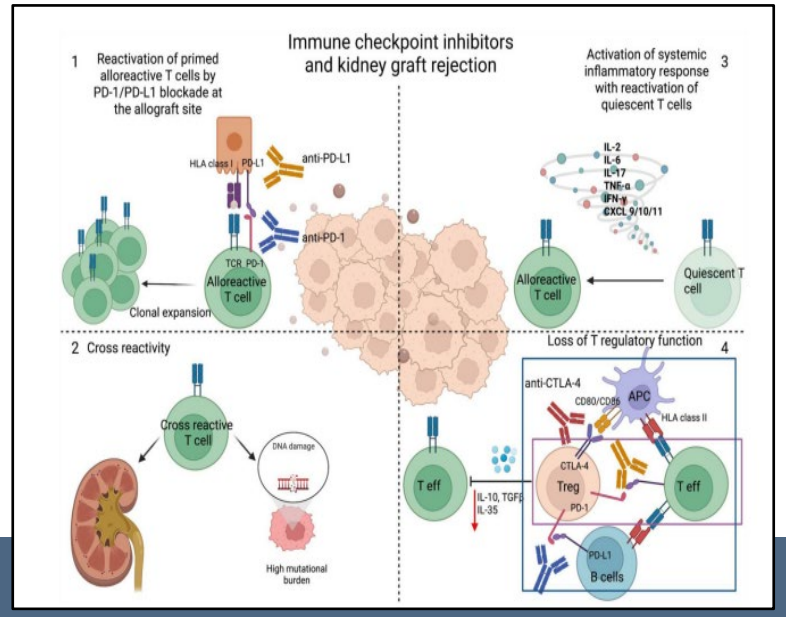

Table 2: Characteristics of KTR with allograft rejection in the context of ICI [14, 15, 17, 18].

Risk of rejection	Up to 48%
Diagnosis	Rise in serum creatinine and kidney biopsy
Median time to graft rejection	3 weeks
Histology of rejected allograft	TCMR or mixed TCMR and ABMR
Response to treatment	Poor with up to 70% graft loss
Risk factors	Low-dose corticosteroids, history of graft rejection, anti-PD-1 treatment or combination therapy
Factors associated with lower risk of rejection	mTOR and at least two immunosuppressants at time of ICI initiation

KTR: kidney transplant recipients, TCMR: T cell-mediated rejection, ABMR: antibody-mediated rejection. PD-1: programmed cell death-1, mTOR: mammalian target of rapamycin

Clinical Kidney Journal, 2024

Immune checkpoint inhibidors in kidney transplant patients: a multicenter study

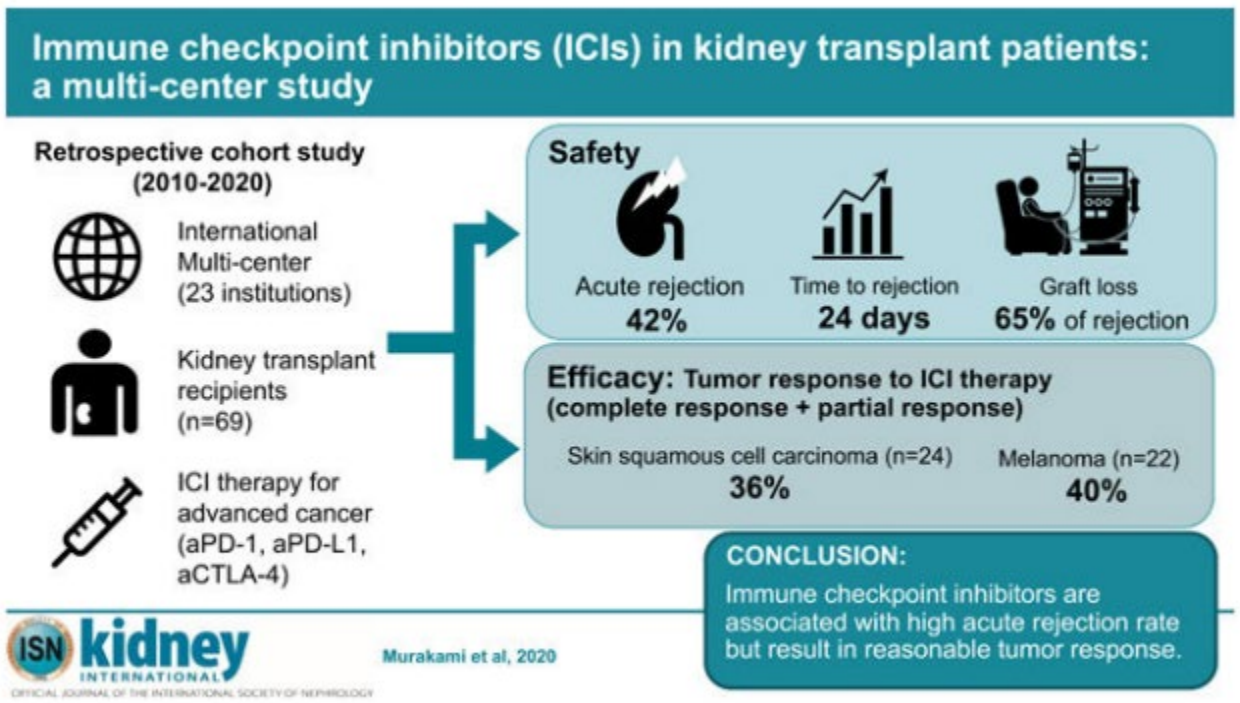

¿Qué hacemos con la IS?

OBJETIVO:
RESPUESTA TUMORAL SIN RECHAZO DEL INJERTO

Eficacia de la IT

Sin Rechazo

No existent guías con evidencia suficiente

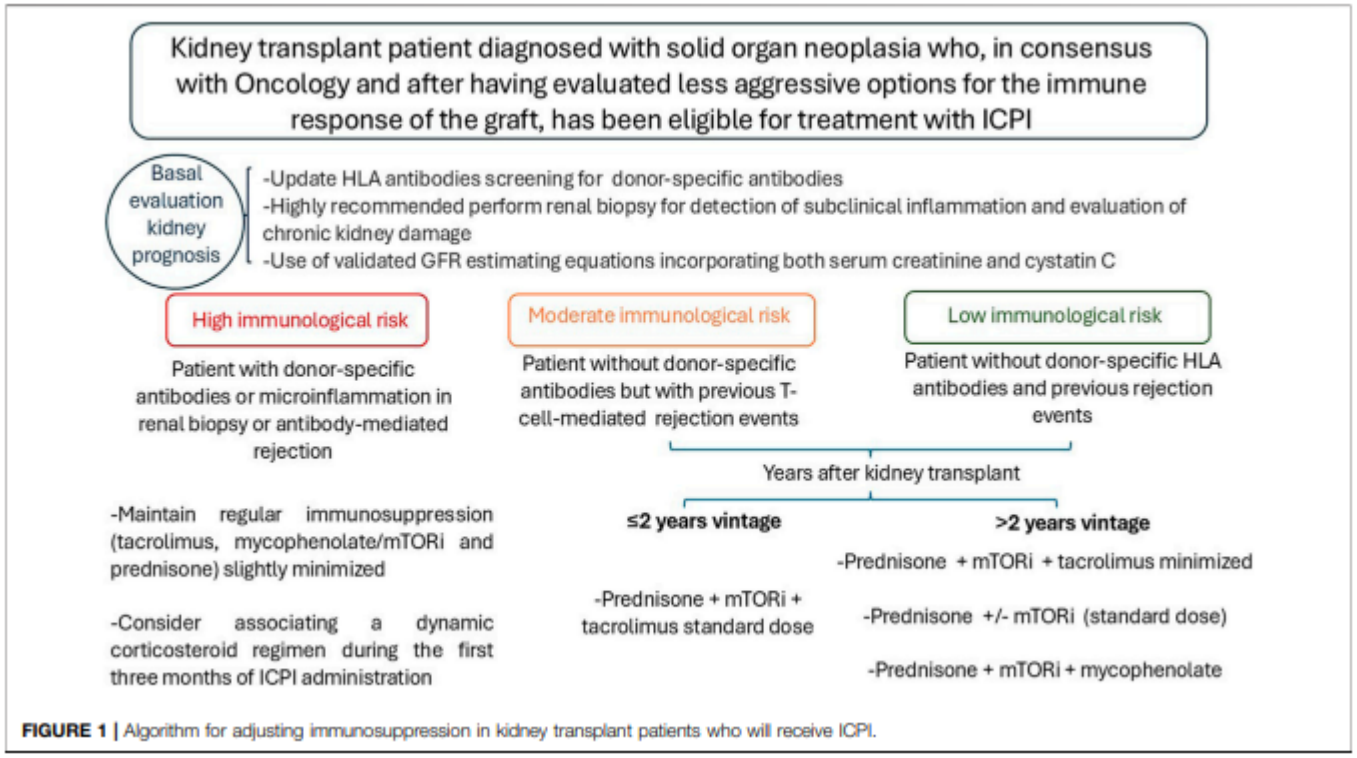

FIGURE 1 | Algorithm for adjusting immunosuppression in kidney transplant patients who will receive ICPI.

Transplant International, 2024

Estrategia IS – Escenario muy complejo

- Reducción moderada de la inmunosupresión
- Mantener almenos dos fármacos
- Valorar:
  - Altas dosis de prednisona *(dinamic steroid regim)*
  - Conversión de tacrolimus a sirolimus
- Monitorización estrecha de la función renal (prot, sed) para detectar precozmente el daño renal
- Equipo multidisciplinar (consenso)
- Individualizar!

Antes de empezar la inmunoterapia.....

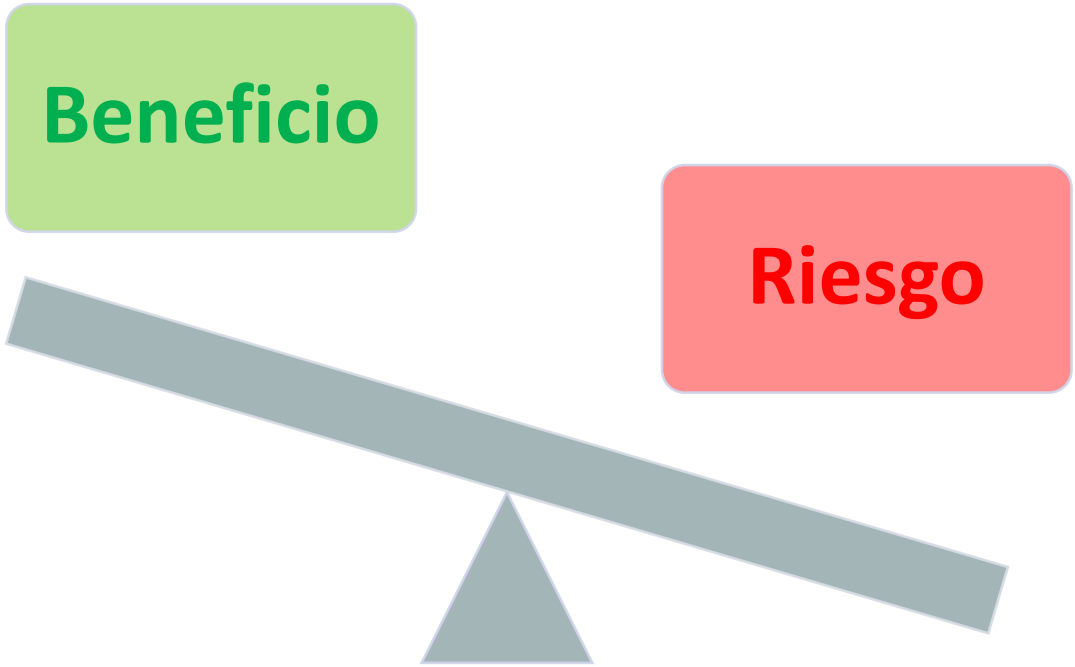

Objetivos

- Objetivo principal es analizar la experiencia en nuestro centro de la utilización de ICIs en pacientes trasplantados renales con cáncer:

- Datos epidemiológicos
- Evolución de la función del injerto renal
- Otros efectos adversos
- Respuesta oncológica

Material y métodos

- Estudio retrospectivo unicéntrico
- Criterio de inclusión: TR con cáncer que han recibido tratamiento con ICI
- Antes de iniciar el tratamiento con ICIs se les había modificado la inmunosupresión según nuestro protocolo

. Suspender el micofenolato

. Reducir los niveles de tacrolimus (4-6 ng/ml)

. Incrementar prednisona 7,5-10mg/día

. Si: tacrolimus + imTOR: STOP imTOR. Tacrolimus (4-6ng/ml) + predni 7,5-10mg/d

- Se han recogido datos epidemiológicos, clínicos, analíticos y las complicaciones renales y extra-renales relacionadas con el tratamiento

Datos epidemiológicos

	Sexo	Edad	N° TR	Año TR	Tiempo TR-C
Caso 1	H	69	1° DV	2003	21
Caso 2	H	69	1° DC	2002	22
Caso 3	M	50	2° DV	2017	6
Caso 4	M	73	1°DC	2013	10
Caso 5	H	58	1° DV	2013	10
Caso 6	H	62	1°DV	2020	4
Caso 7	H	55	3° DC	2014	10
Media ± DE	**66% (H)**	**63 ± 7**			**11± 7**

Datos trasplante renal

	Inmunosupresión	Niveles FK (ng/ml)	Función renal (umol/L)	RA
Caso 1	Tacro+MMF+pred	7	94	No
Caso 2	Tacro+MMF+pred	6.5	350	No
Caso 3	Tacro+MMF+pred	8	100	No
Caso 4	Tacro+MMF+pred	8.5	121	No
Caso 5	Tacro+MMF+pred	7.5	149	No
Caso 6	Tacro+MMF+pred	7.3	130	No
Caso 7	Tacro+SRL+pred	5.5	125	No
Mediana		**7.2**	**130**	

Ningún paciente de alto riesgo inmunológico

Ningún paciente con proteinuria significativa

Tipo de cáncer

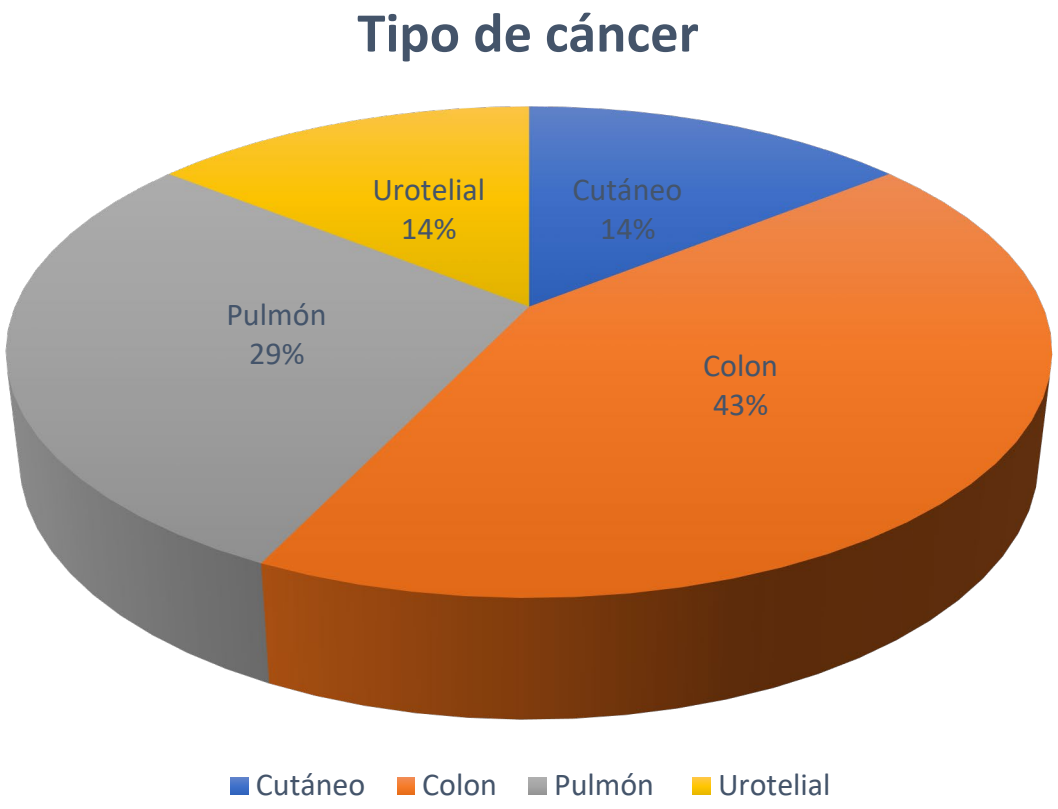

Historia oncológica

CASO 1
- Carcinoma cutáneo escamoso con M1 pulmonares

CASO 2
- Adenocarcinoma de colon diseminado con M1 pulmonares y carcinomatosis peritoneal

CASO 3
- Adenocarcinoma de pulmón estadío IV

CASO 4
- Adenocarcinoma de colon transverso con M1 hepáticas y pulmonares

CASO 5
- Adenocarcinoma de colon diseminado con M1 pulmonares y carcinomatosis peritoneal

CASO 6
- Adenocarcinoma de pulmón estadío IV

CASO 7
- Carcinoma urotelial de alto grado con M1 pulmonares

Tipo de ICI

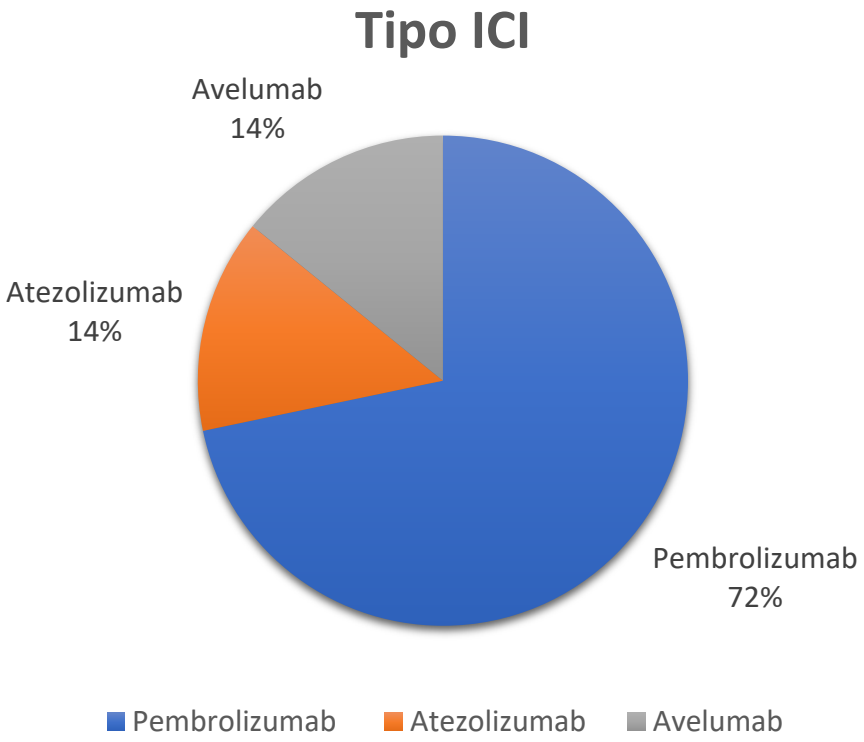

ESTUDIO INMUNOHISTOQUÍMICO PARA PD-L1 (POSITIVO CPS > 1%)	
CASO 1	Positivo 70
CASO 2	
CASO 3	Negativo < 1%
CASO 4	
CASO 5	
CASO 6	Negativo < 1%

Evolución función renal

Media de seguimiento: 9 meses.

	FR 1m post-TR	FR 3m post-TR	FR 6m post-TR	FR 1a post-TR
Caso 1	102	95	99	
Caso 2	360	330	390	Inicio HD
Caso 3	117	120	125	120
Caso 4	143	127	200	160
Caso 5	137	148	150	No
Caso 6	139	133	142	
Mediana	**138**	**130**	**146**	

En ningún paciente se evidenció incremento significativo de proteinuria

Unidades umol/L

Deterioro agudo de función renal

2/6 pacientes (33%)

	Caso 3	Caso 4
ICI	Atezolizumab	Pembrolizumab
Deterioro de FR	De 120 a 146 umol/L	De 127 a 200 umol/L
Incremento de proteinuria	No	No
Sedimento de orina	Negativo	Negativo
Tiempo post inicio ICI	16 meses	6 meses
Niveles de tacrolimus	4.5ng/ml	5,6ng/ml
Biopsia renal	Si: NIA	No (Anticoagulación)

Biopsia renal

Infiltrado túbulo-intersticial del 10%

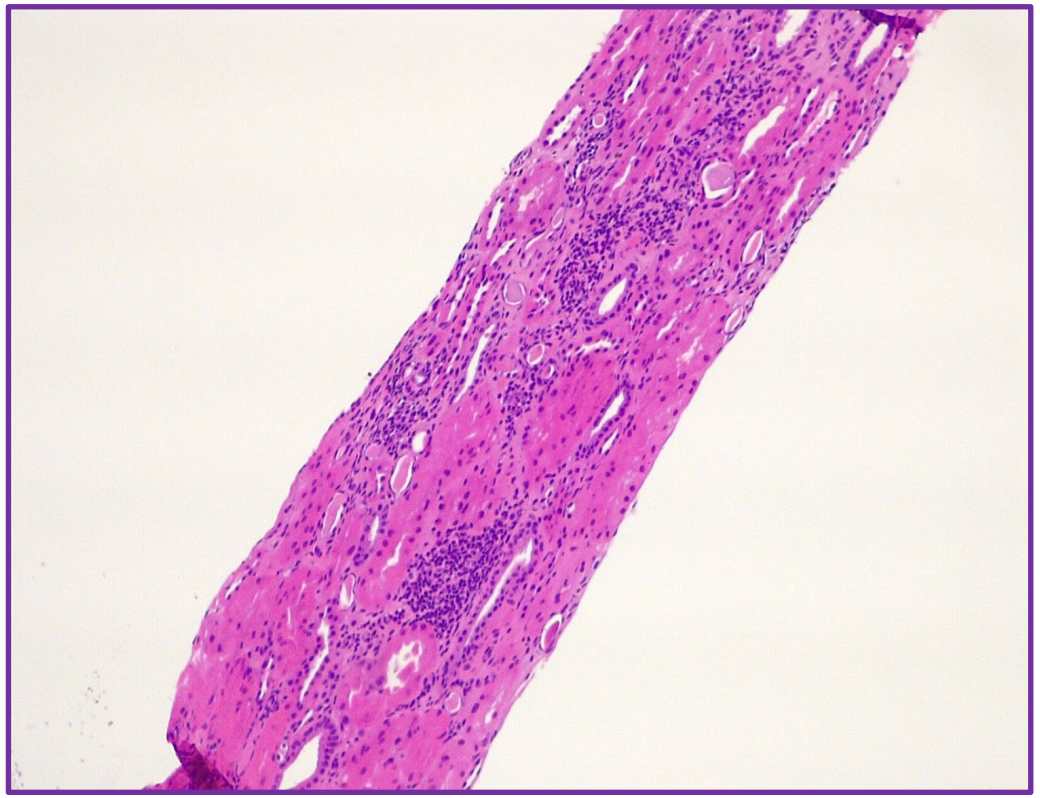

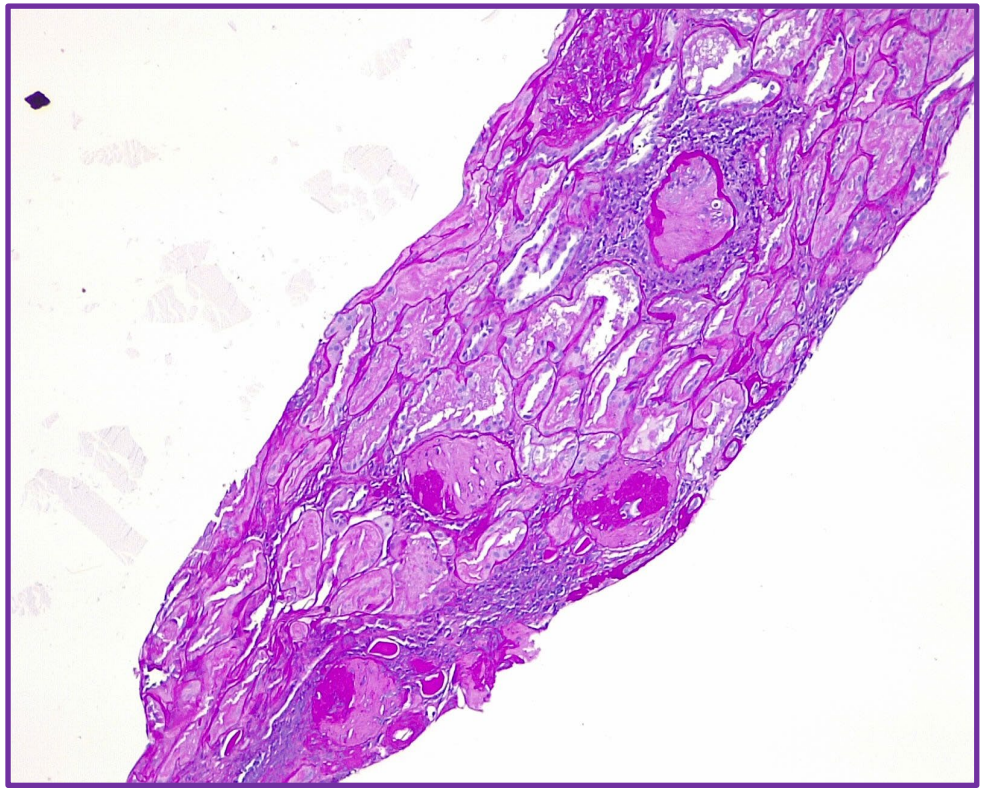

Tratamiento

- Incremento de corticoides:
  - Prednisona mg/Kg y pauta descendiente
  - Bolus de MPD (200mg x3) y pauta descendiente

- Buena respuesta con mejoría de la función renal

- No retorno a su función renal basal

Diagnóstico diferencial NIA vs RAC

NIA

.Tiempo post inicio ICI

.Deterioro FR leve-moderado

.Buena respuesta a prednisona

.No otros signos de RA en la biopsia

. No efectos adversos extra-renales

. Sedimento orina sin leucocituria

Otros datos……

Niveles de tacrolimus: 5,2 ng/ml (media)

Ningún paciente desarrolló DSAs

Efectos adversos extra-renales

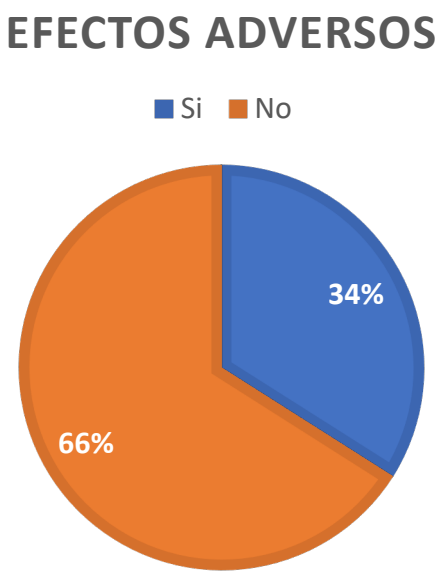

34% (2 pac) si efecto adverso:

- 1 toxicodermia
- 1 toxicidad digestiva

No eran los pacientes con afectación renal

Respuesta oncológica

- 5/6 pacientes (83%) presentaron una buena respuesta oncológica
- El paciente con ausencia de respuesta: biopsia PD-L1 < 1%
- Mortalidad: 0%.

Nuestra paciente.....

Adenocarcinoma de pulmón estadío IV (cTxN3M1)

Progresión

Nov 2021: Trat 1era línia Carbo-Alimta (no IT por TR)

Julio 2022: Trat 2a línia paliativo Docetaxel, Nintedanib, Legasil

Progresión

Diciembre 2022:

Derrame pleural masivo (tubo dren)

Taponamiento pericárdico (pericardiocentesis)

Trombosis vena axilar e yugular interna

INMUNOTERAPIA ???????

Nuestra paciente.....

Febrero 2023:

Se inicia ATEZOLIZUMAB

Junio 2024

Deterioro leve de función renal

NIA

Marzo 2025:

Enfermedad oncológica estable

Función renal estable

Prednisona 10 mg

Tacrolimus 6ng/ml

Reflexiones

- Son necesarios más estudios prospectivos/ensayos clínicos para confirmar la eficacia y seguridad de la inmunoterapia en el paciente TR y conocer cuál es la mejor estrategia de inmunosupresión en este contexto
- Estudiar la posible eficacia de otros tratamientos inmunosupresores: Anti-IL-6, Belatacept…..
- Sería útil la monitorización no invasiva del injerto con biomarcadores (cfDNA, citoquinas urinarias....) para detectar el daño renal precozmente
- Es necesario encontrar marcadores en la biopsia que nos permitan diferenciar la NIA asociada al ICI del RAC (IFI27...)
- Es imprescindible la creación de equipos multidisciplinares
- ¿Se podría considerar la inmunoterapia como primera opción para mejorar el pronóstico de nuestros pacientes?
- En un futuro se nos planteará el trasplante renal en pacientes que han conseguido una respuesta tumoral completa con la inmunoterapia